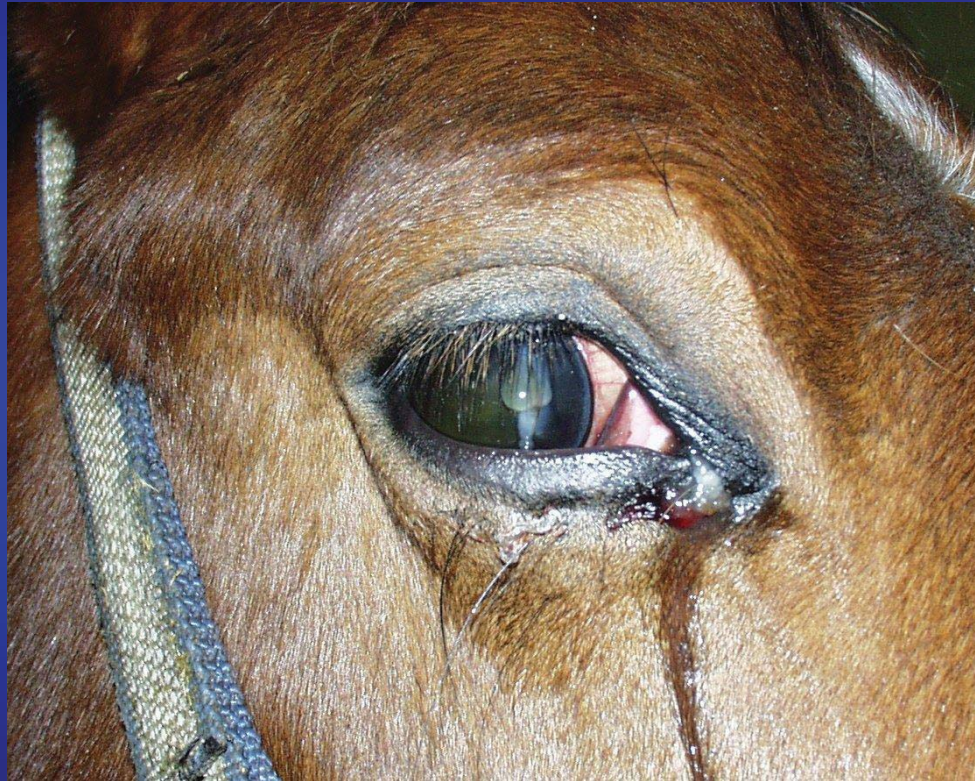
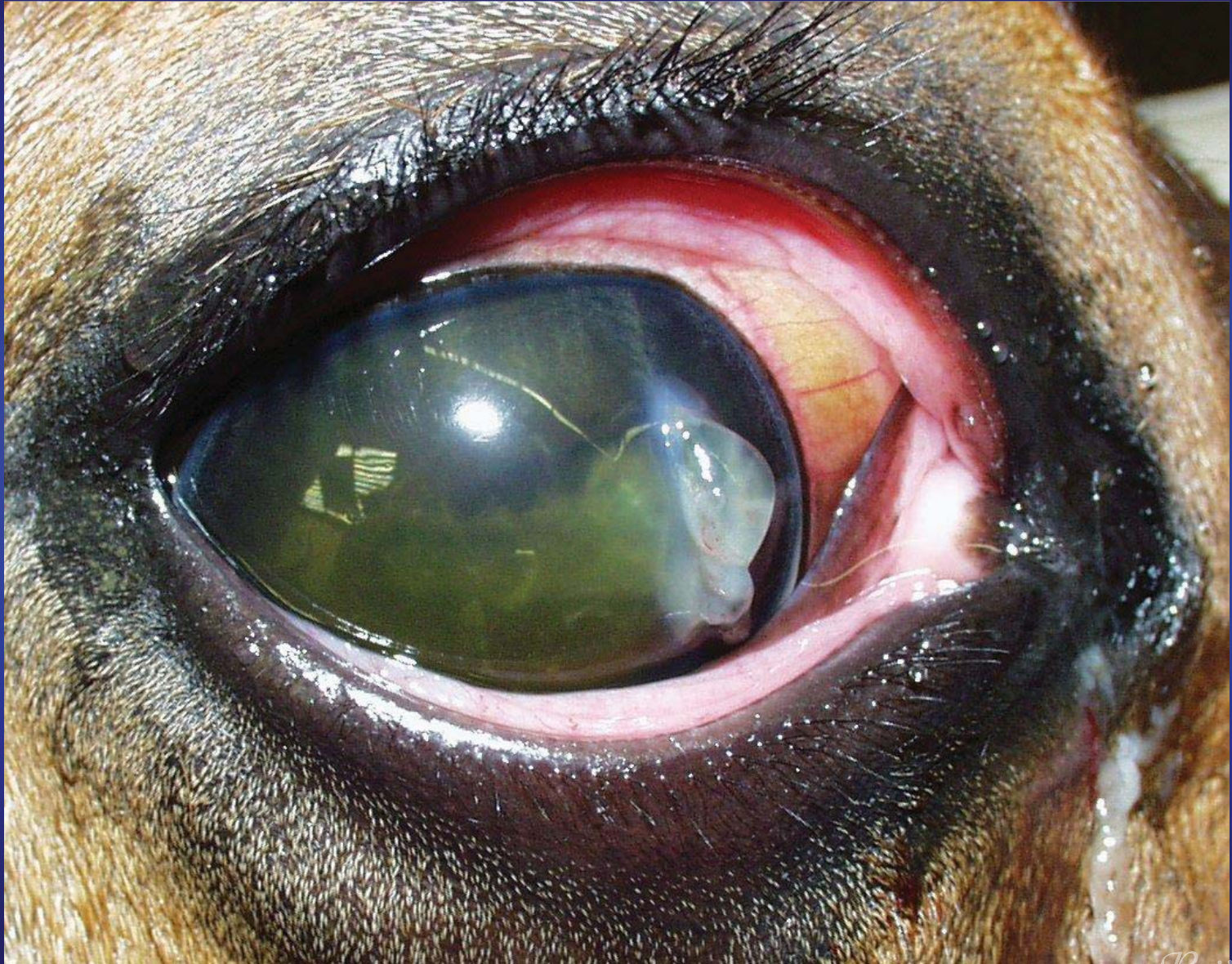
# Cornea ruptuur



Case presentatie onderwijs coassistenten  
Departement Gezondheidszorg Paard  
2005

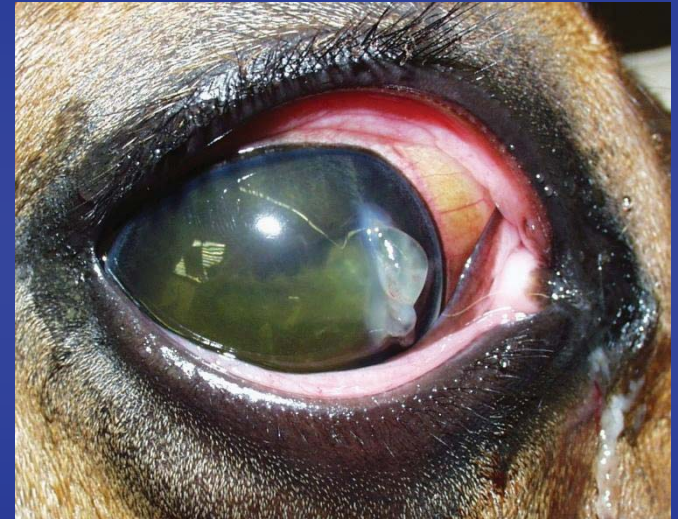

# Anamnese

- Vrij recent in contact gekomen met een riek
- Nog geen behandeling ingesteld

# Wat zie je

- Purulente uitvloeiing
- Enige conjunctivitis
- Geringe vaatinjectie sclera
- Cornea ruptuur
- Prolaps van ?
- Fibrine voorste oogkamer?
- Onregelmatige pupil



# Wat had er thuis gedaan kunnen worden?

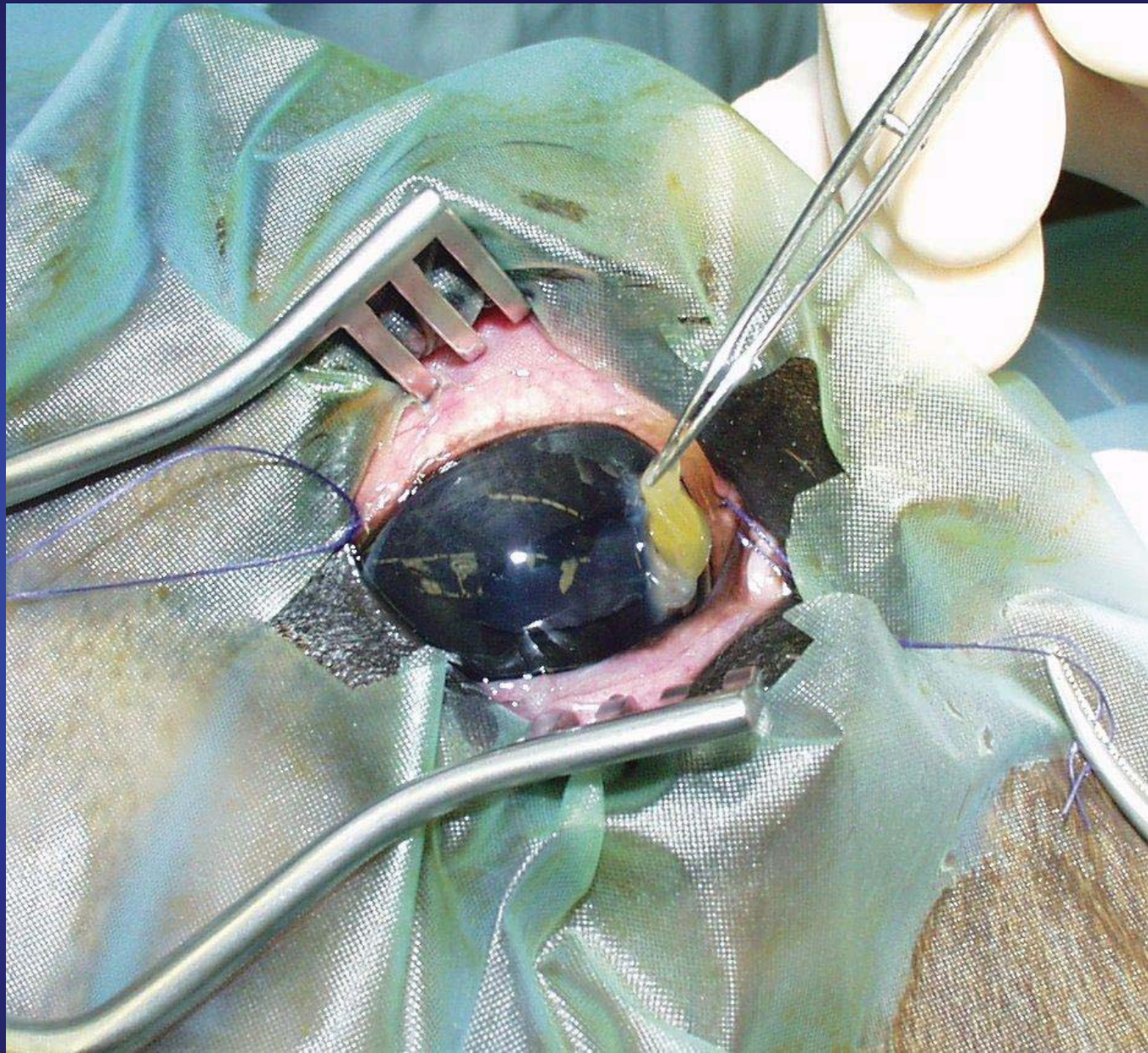- Systemische antibiotica
- Ontstekingsremmers

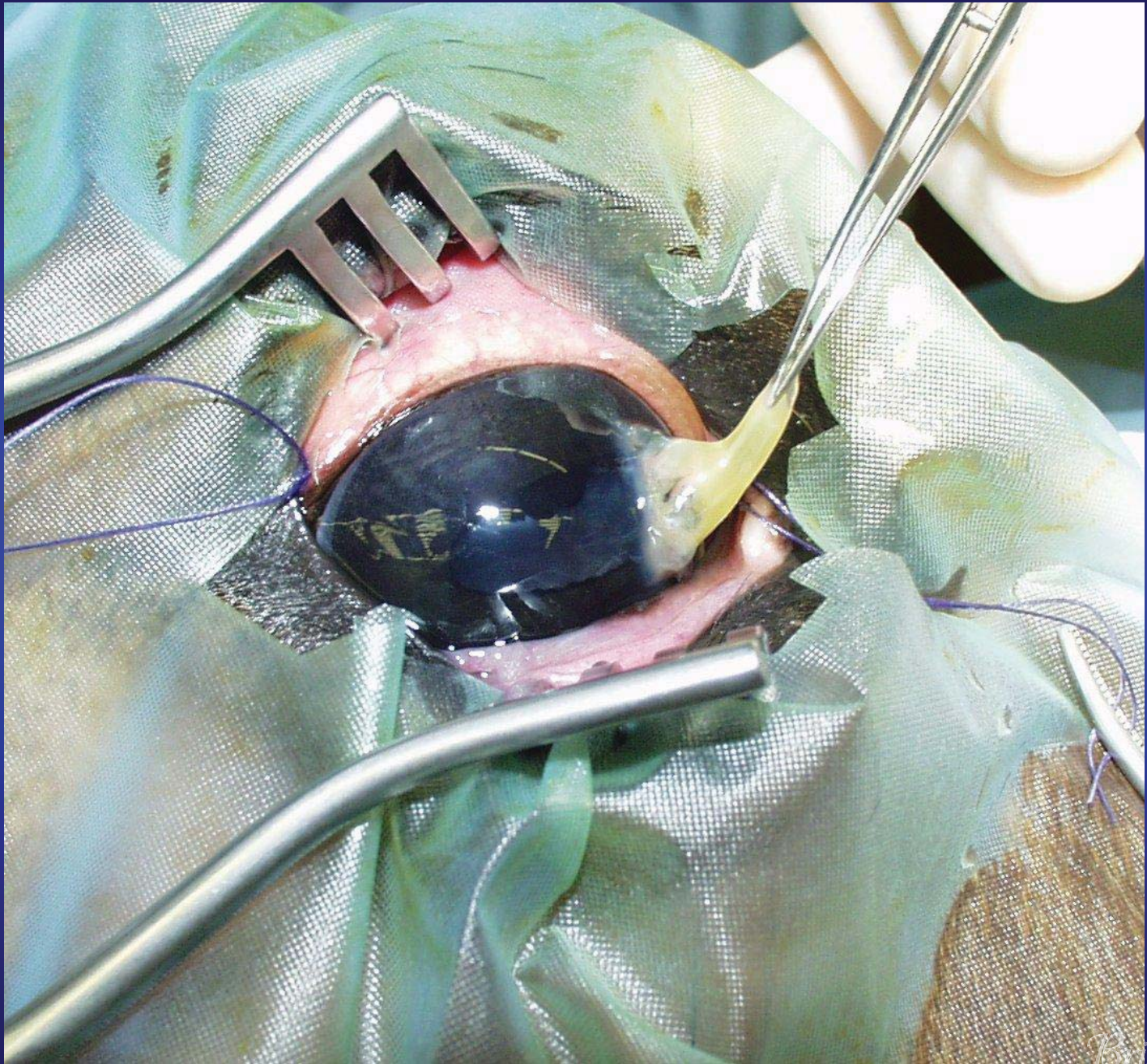
# Wat doen we nu?

- Algemene anesthesie
- Inspectie
- Oogspoelen met NaCl
- Desinfectie oogleden
- Chirurgie

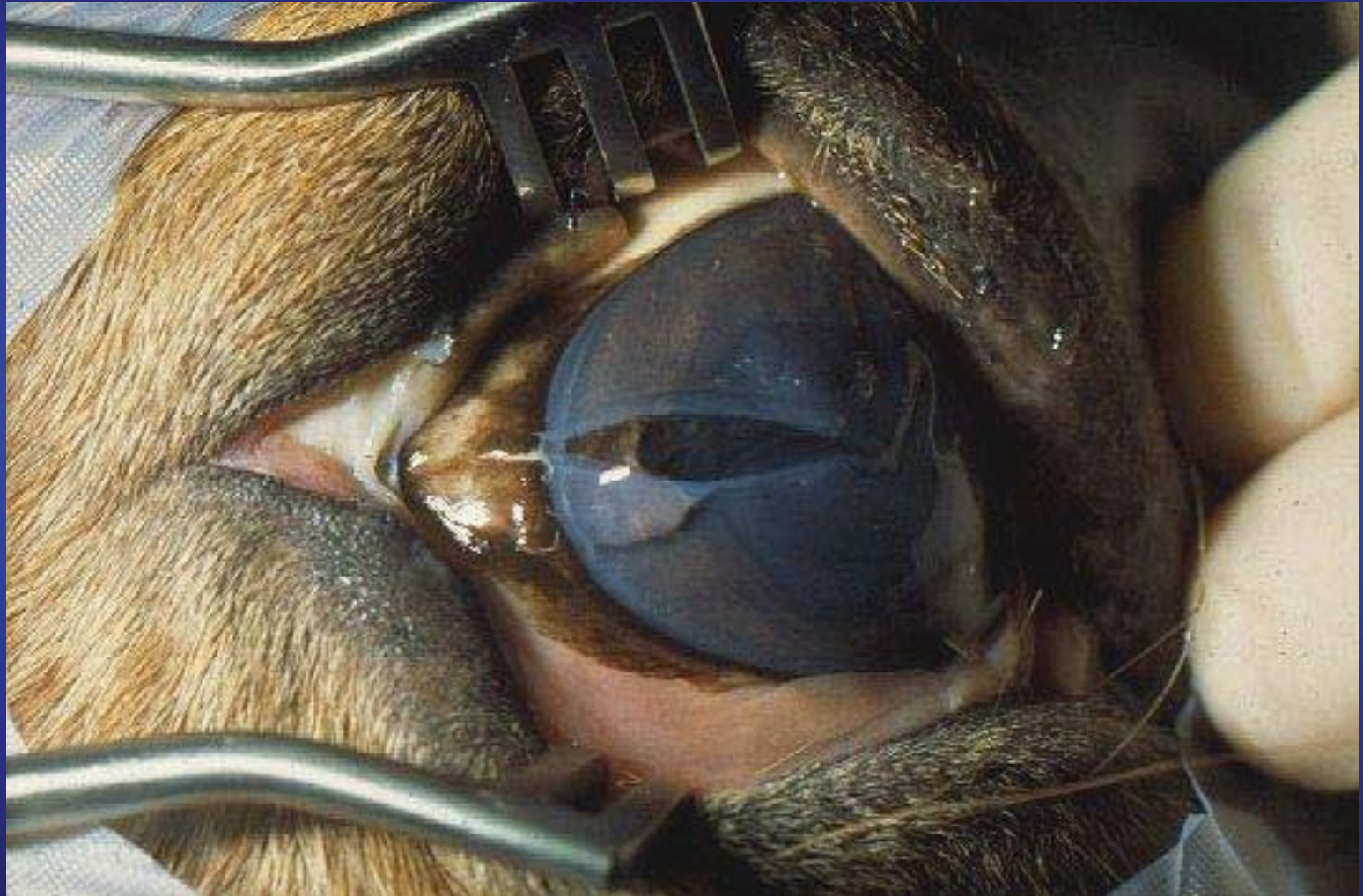# Chirurgie

- Afdekken
- Hechtmateriaal
  - Ethilon
  - Prolene
  - Vicryl?
- 6.0 of dunner

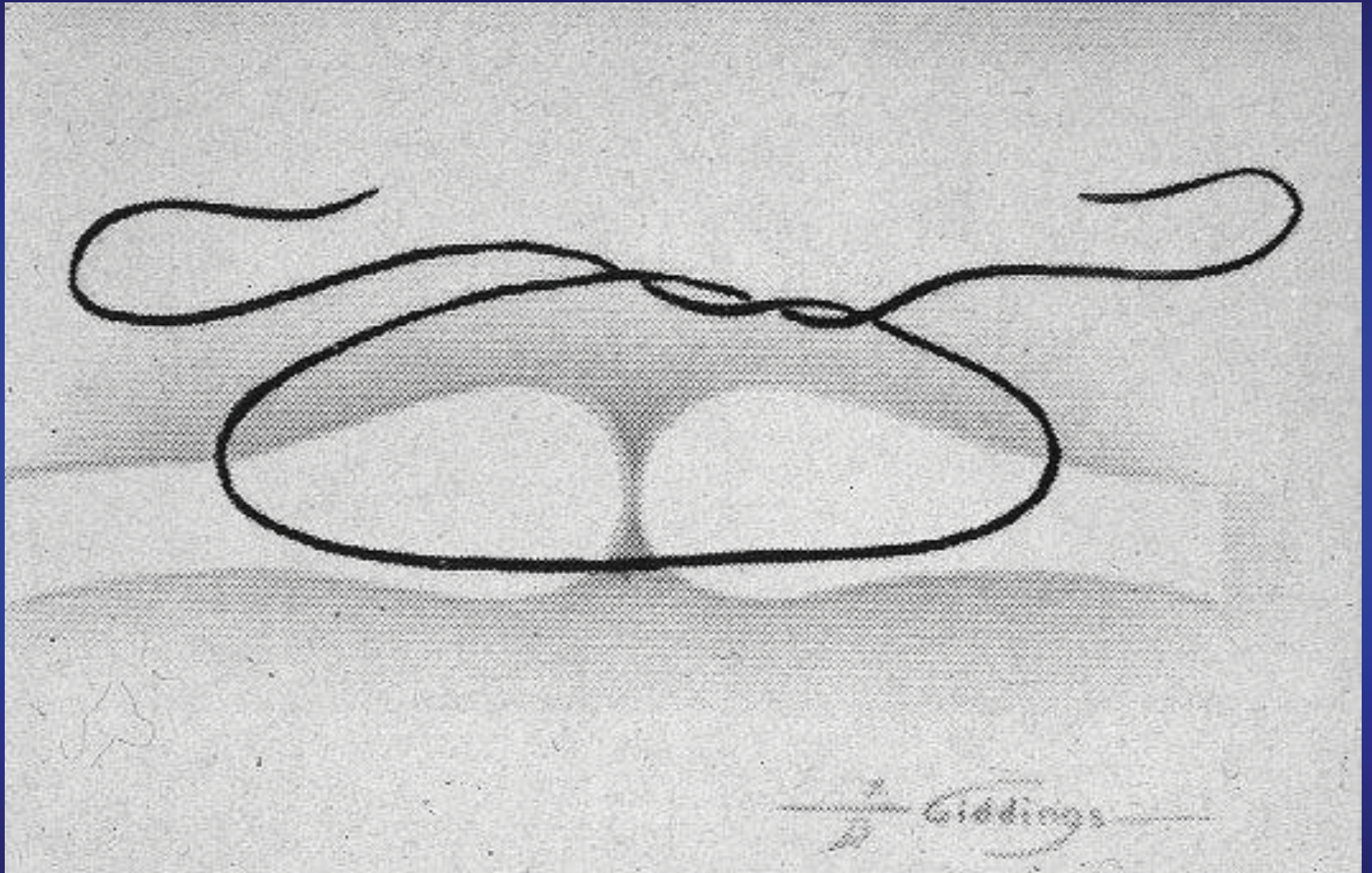


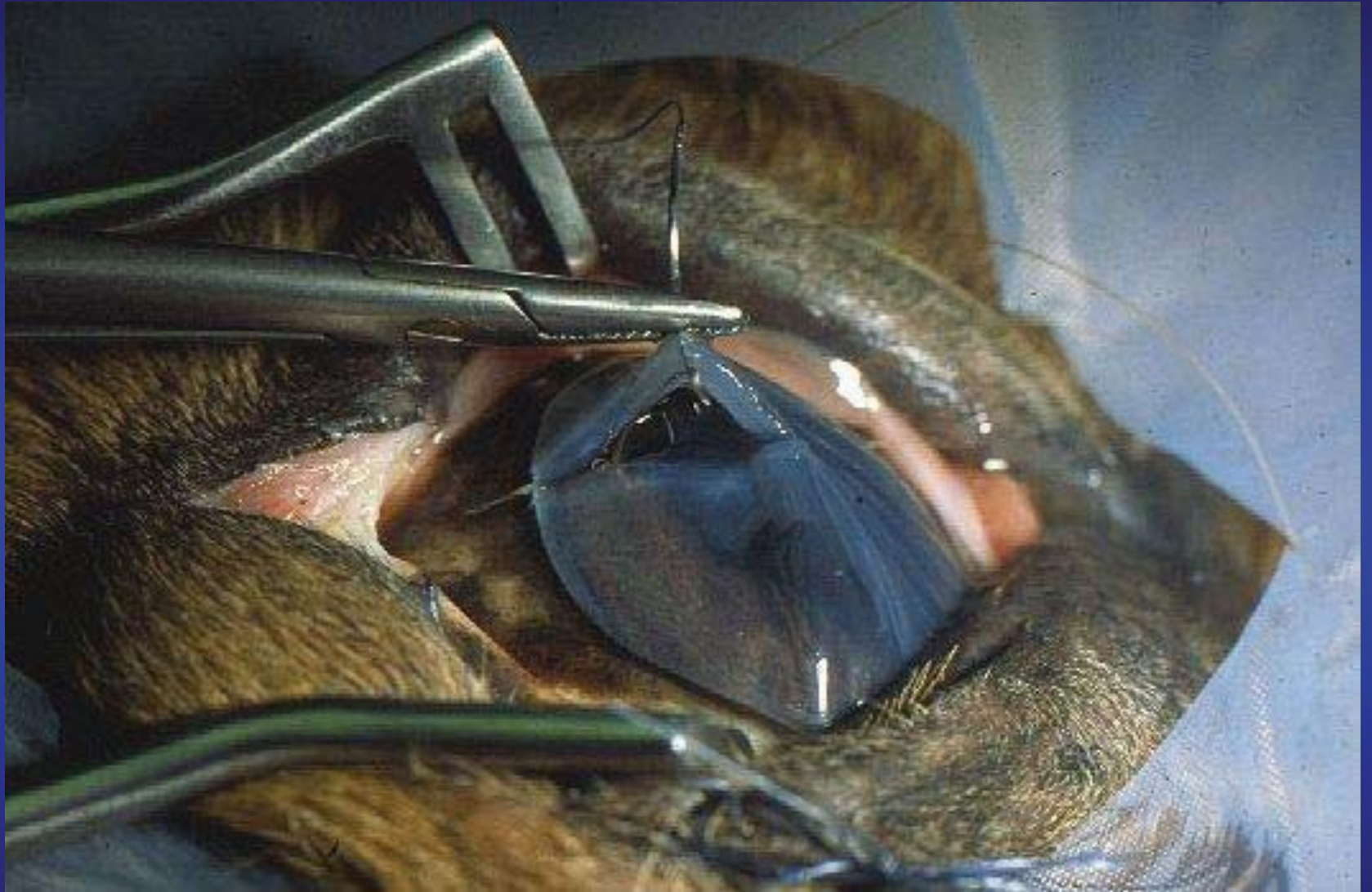

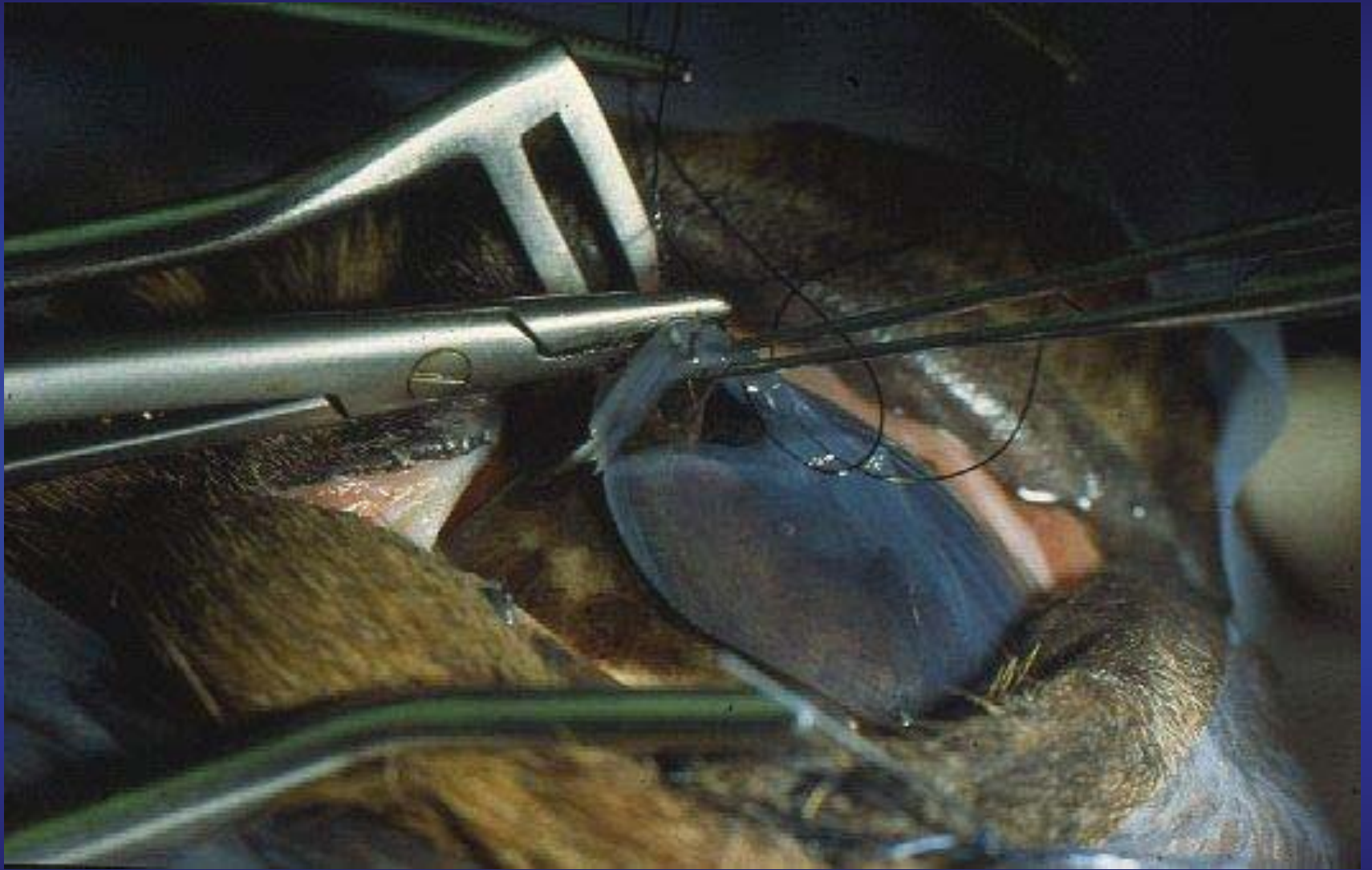# Cornea verwonding

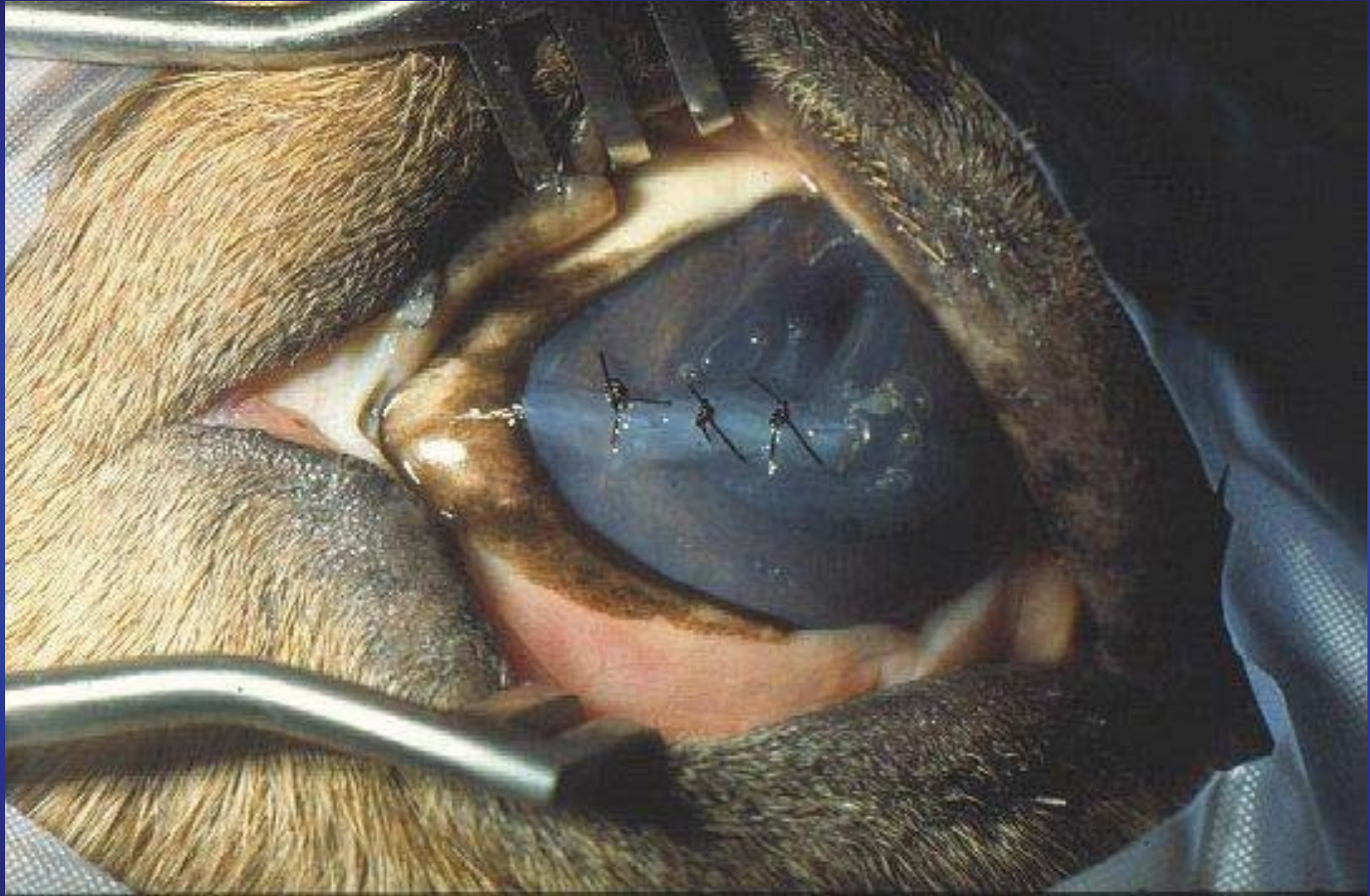



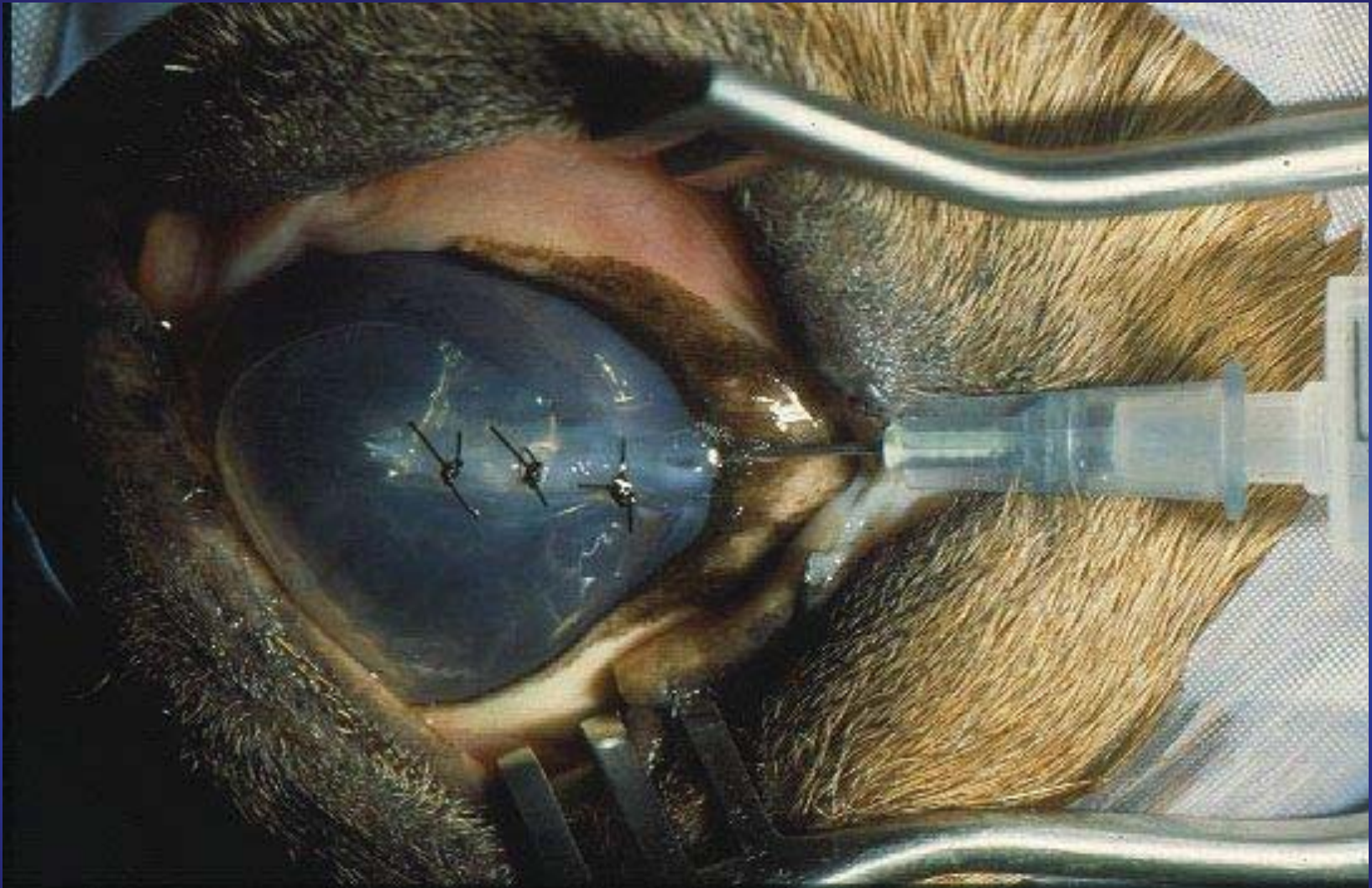


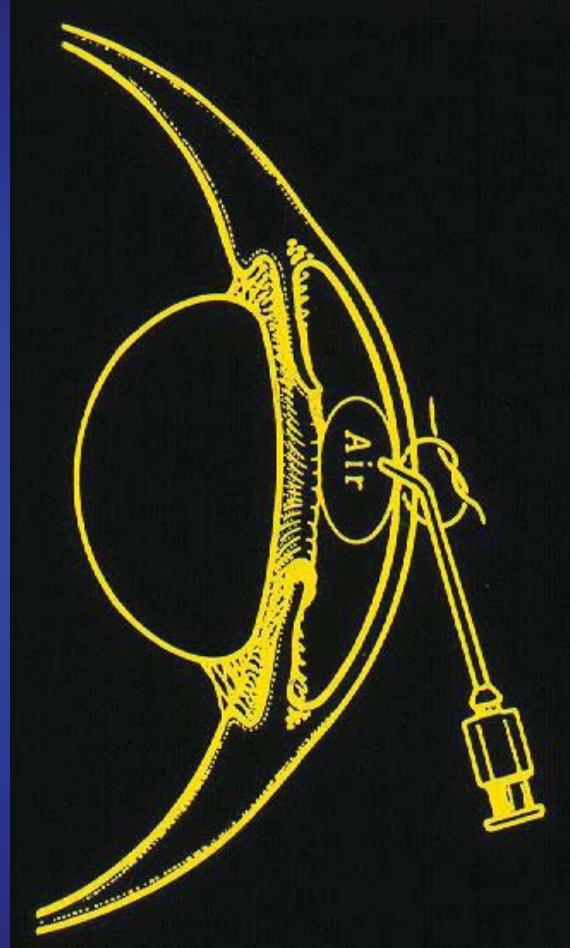





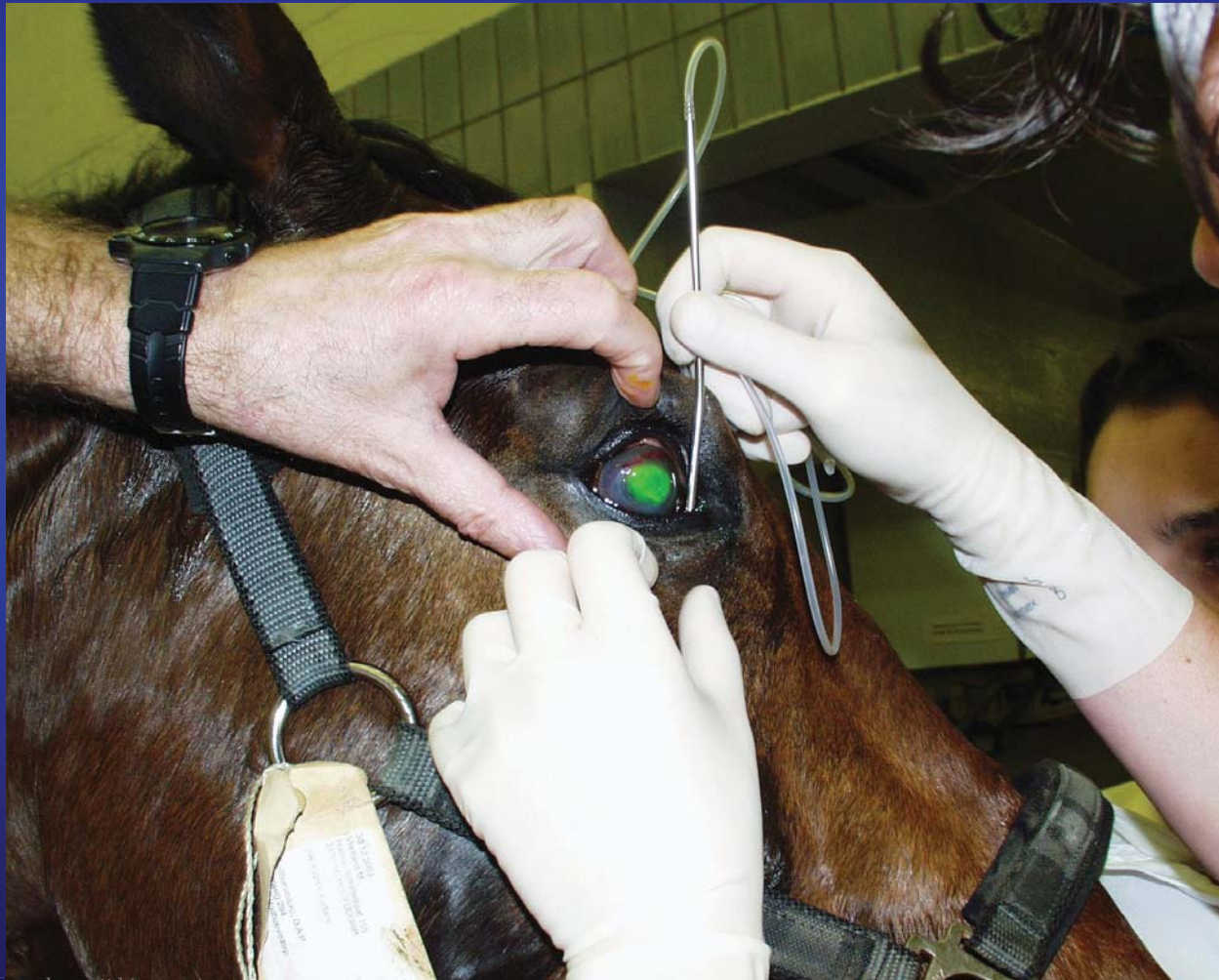


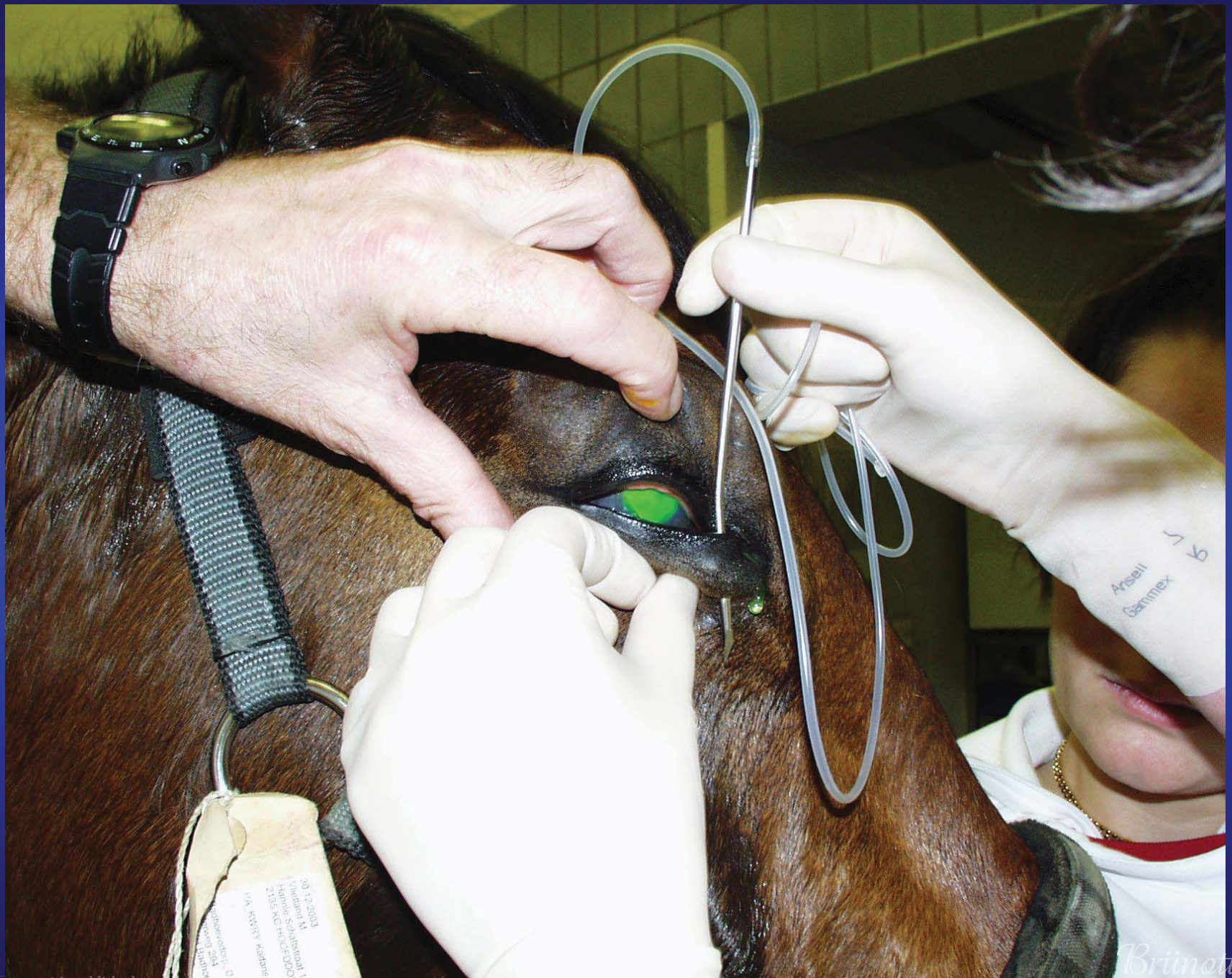



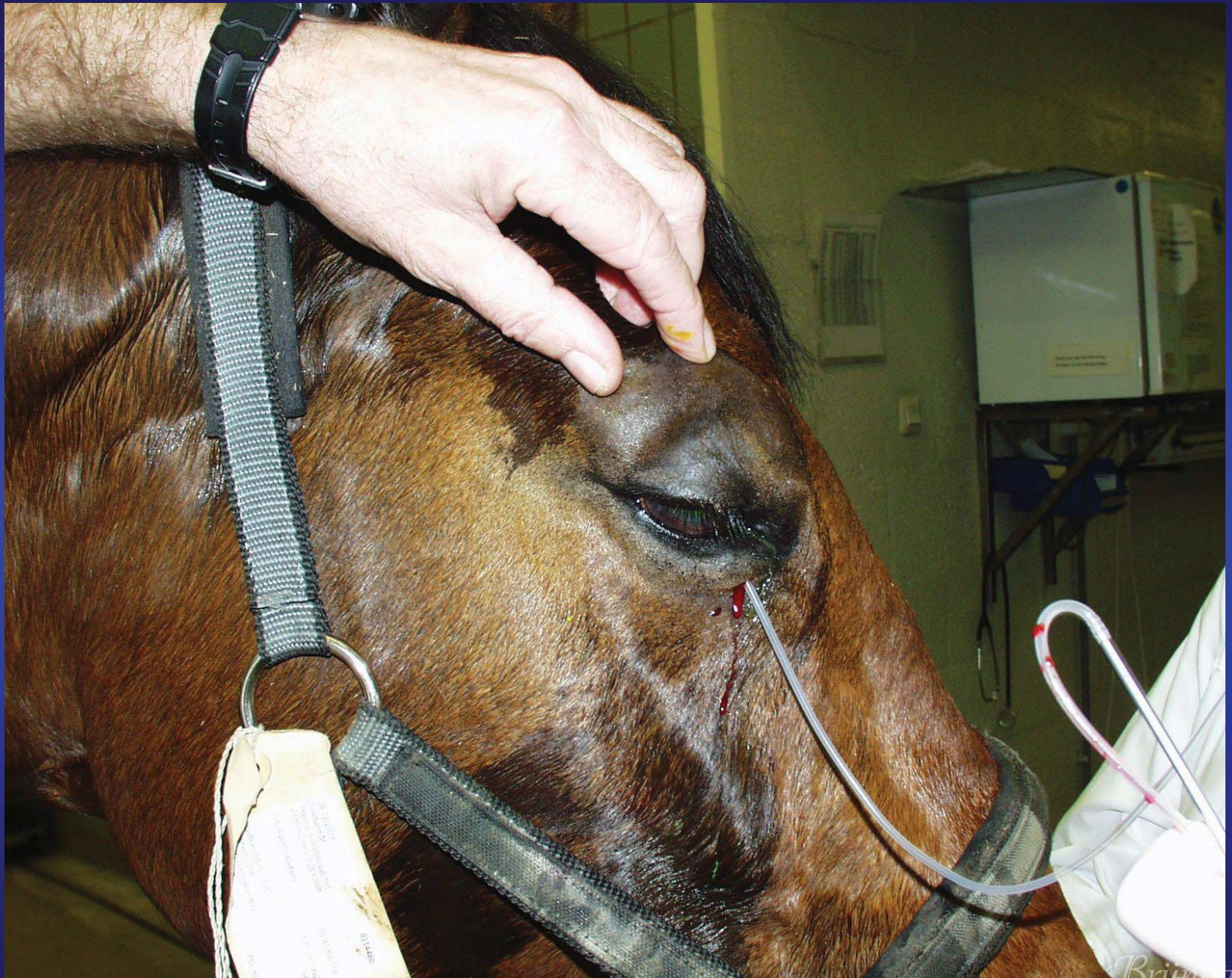# Inzetten van een spoelsysteem

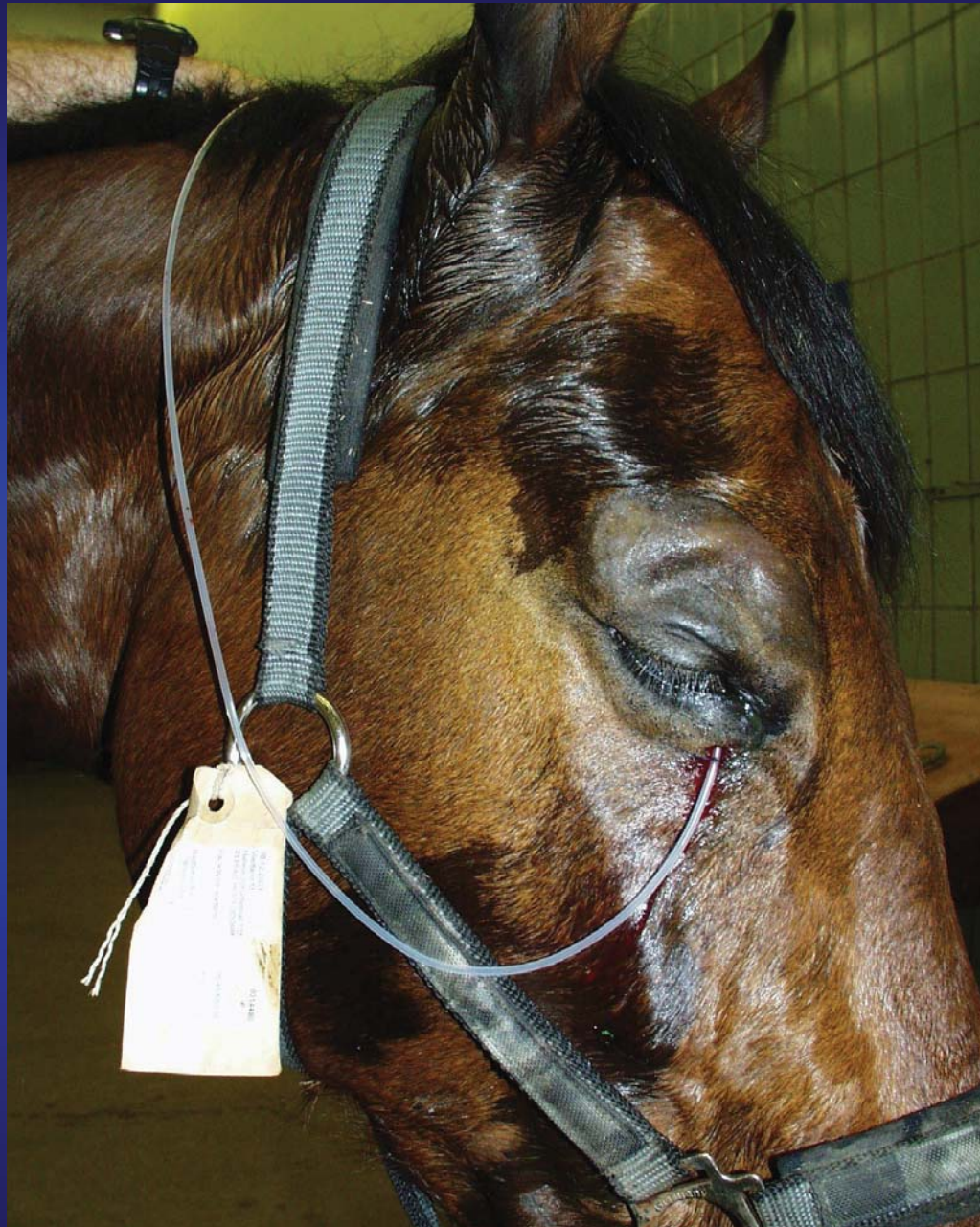



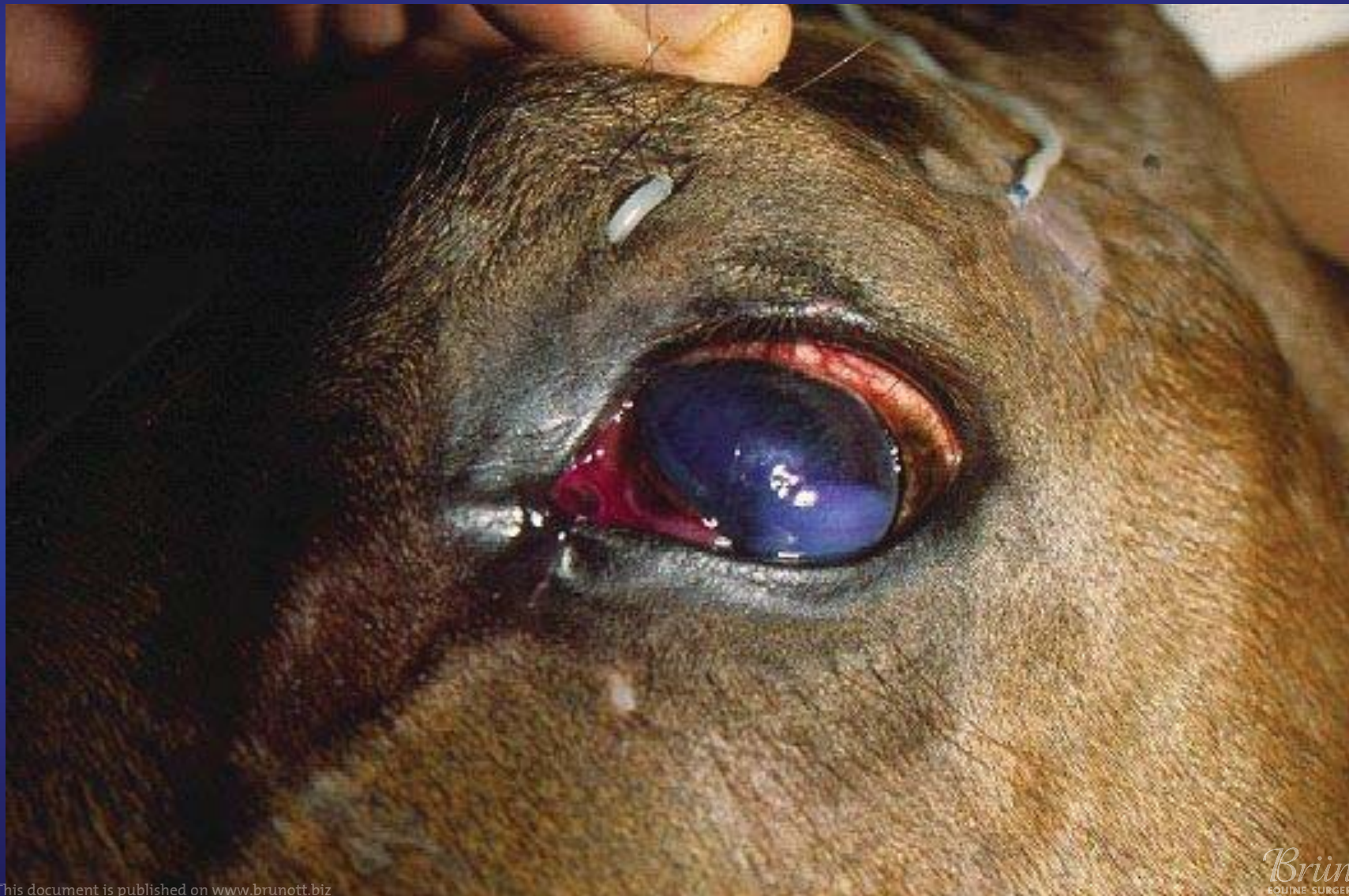00 17 2003  
Horseshorn M  
Horseshorn M  
2185 KC HOOD ODD  
P.O. BOX 1000  
Horseshorn M  
Horseshorn M


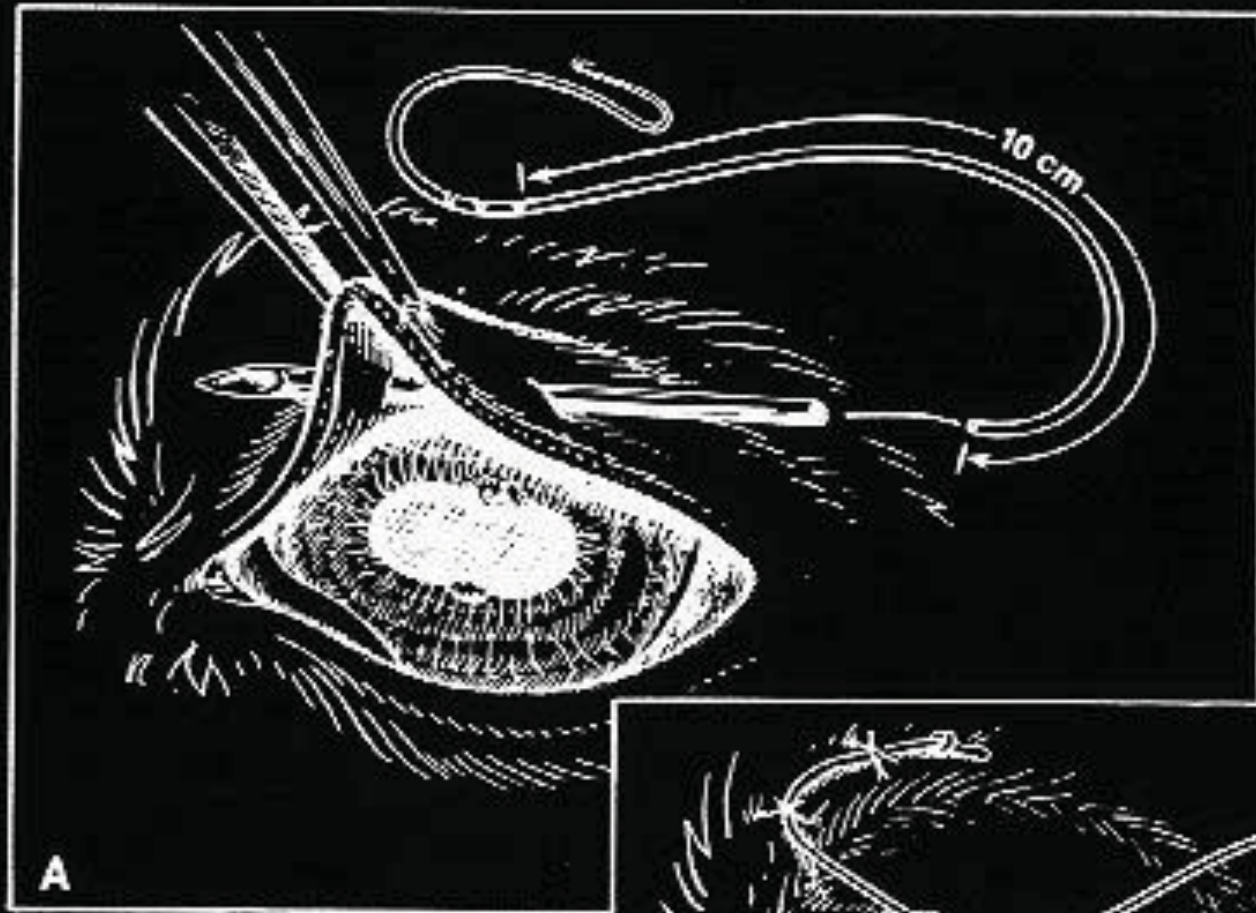
1 3  
Arsell  
Gammex

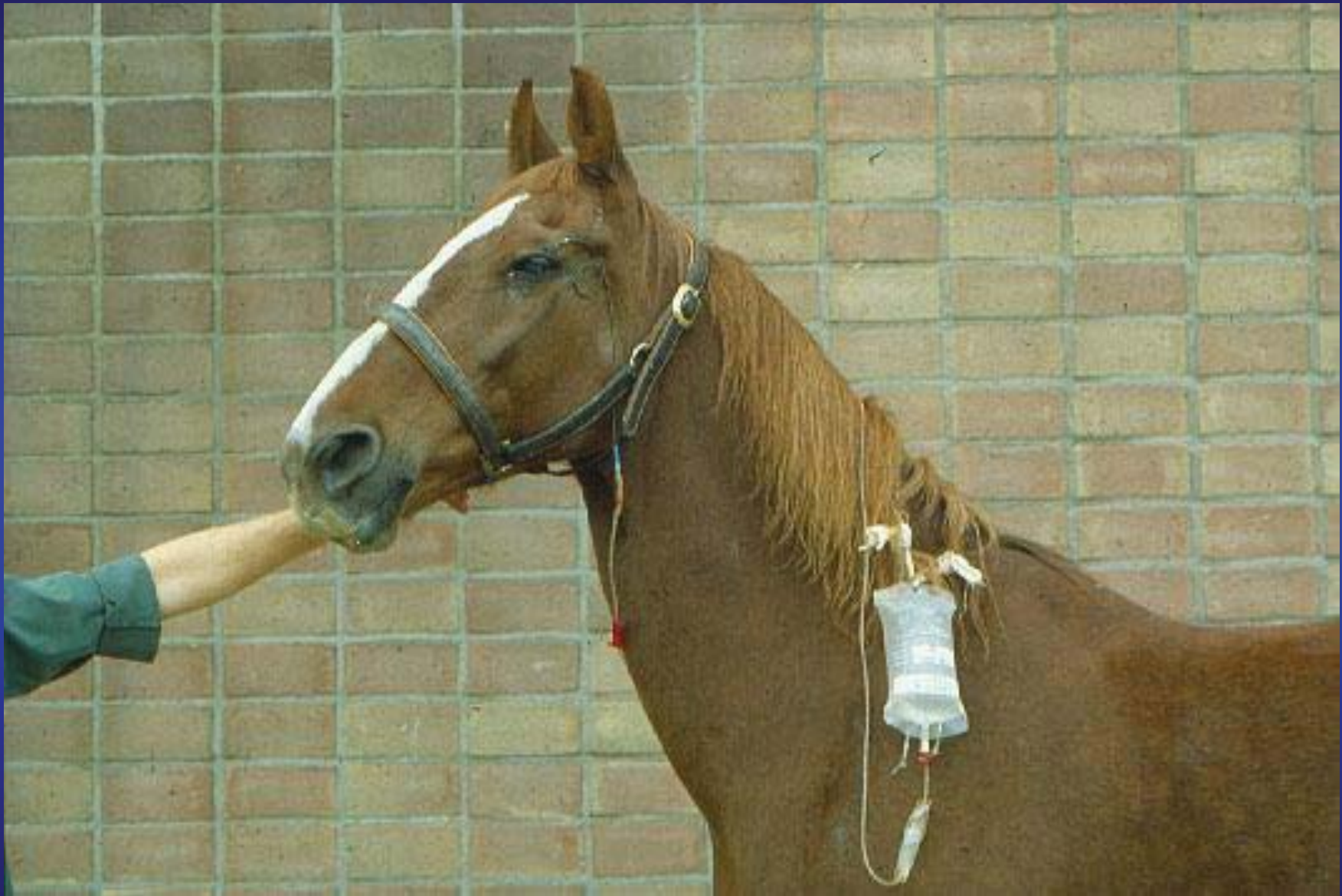



# Alternatief spoelsysteem





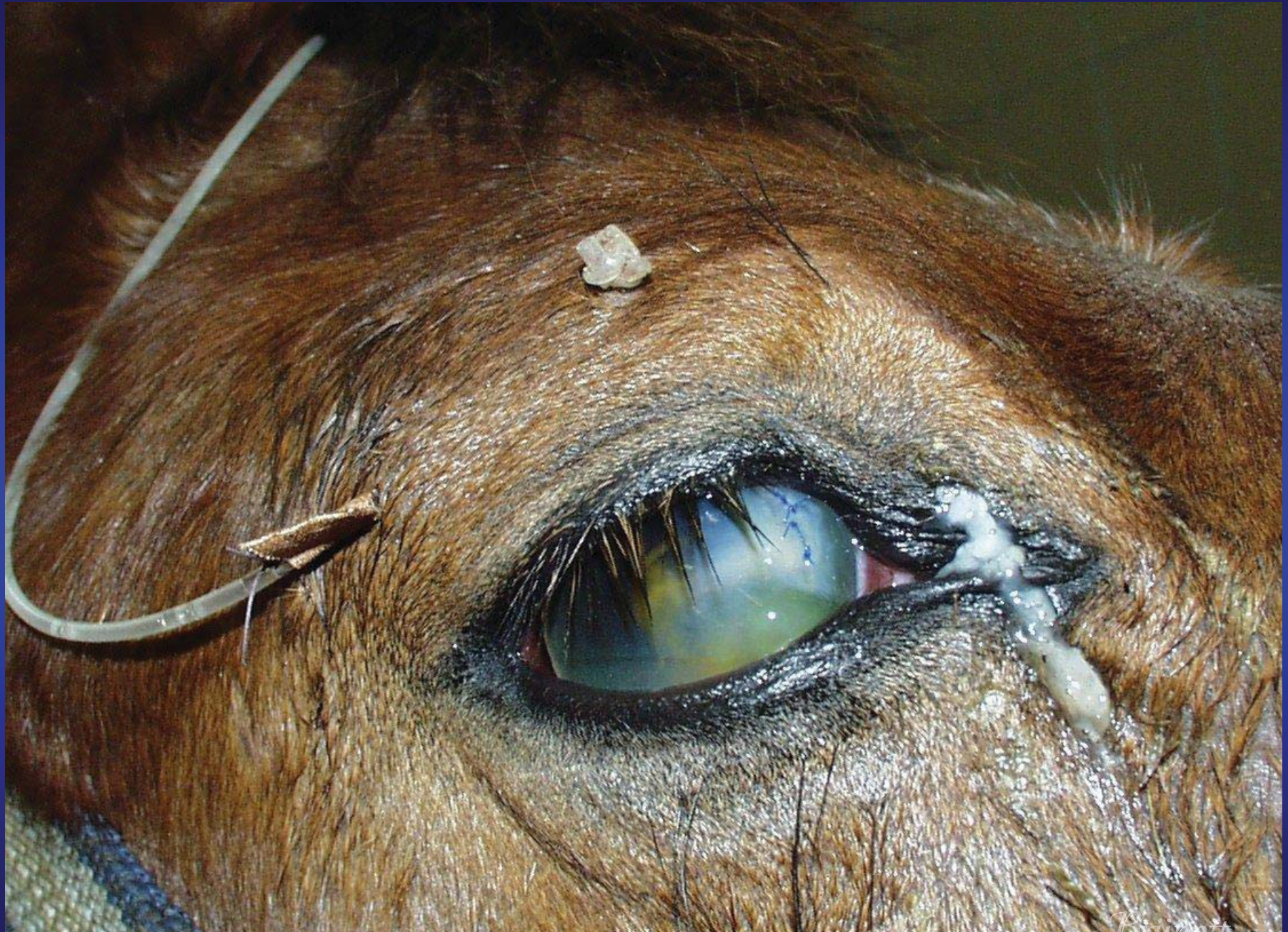

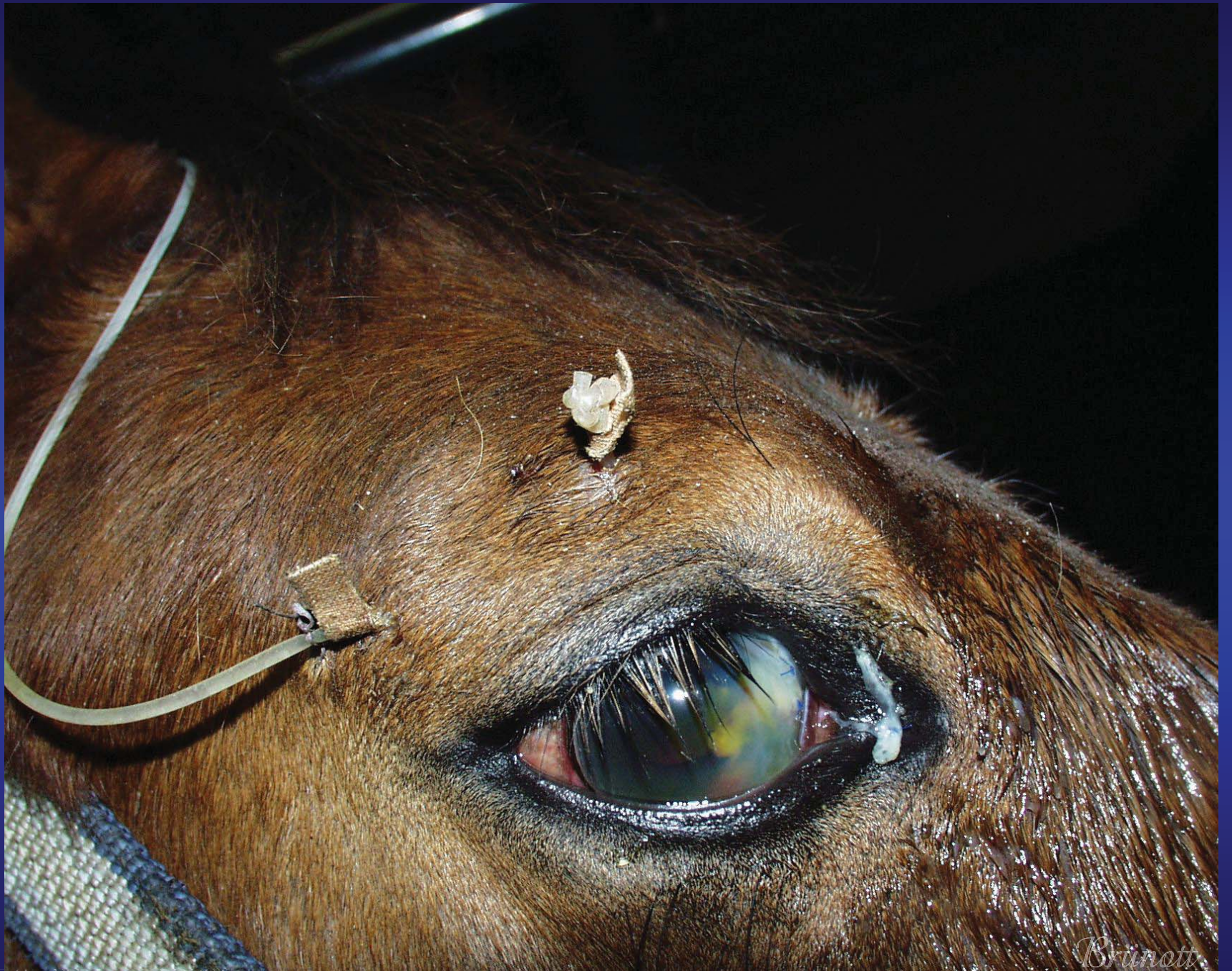# Nabehandeling

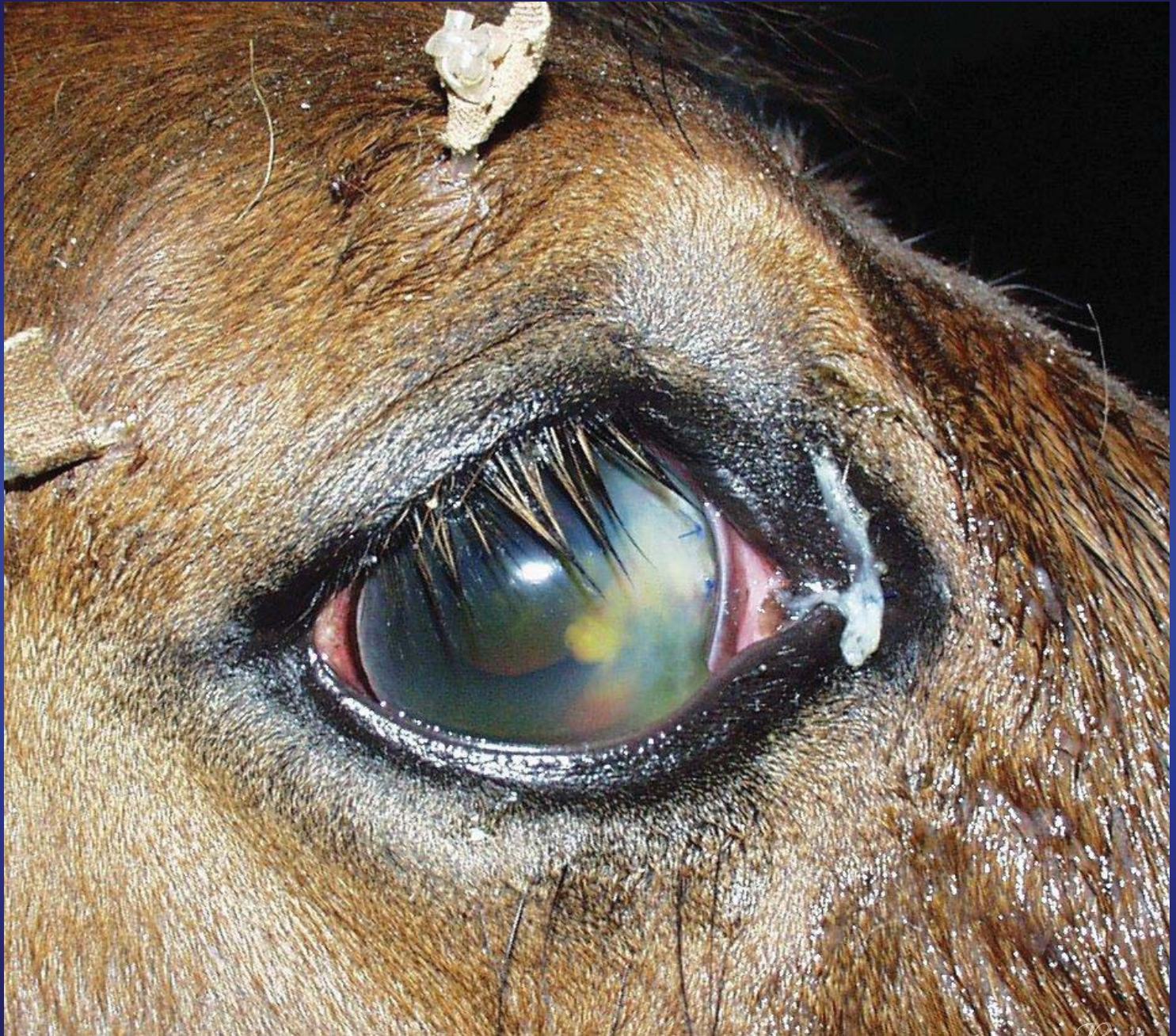- Ciloxan 12 dd
- Atropine 12 dd
- Metacam

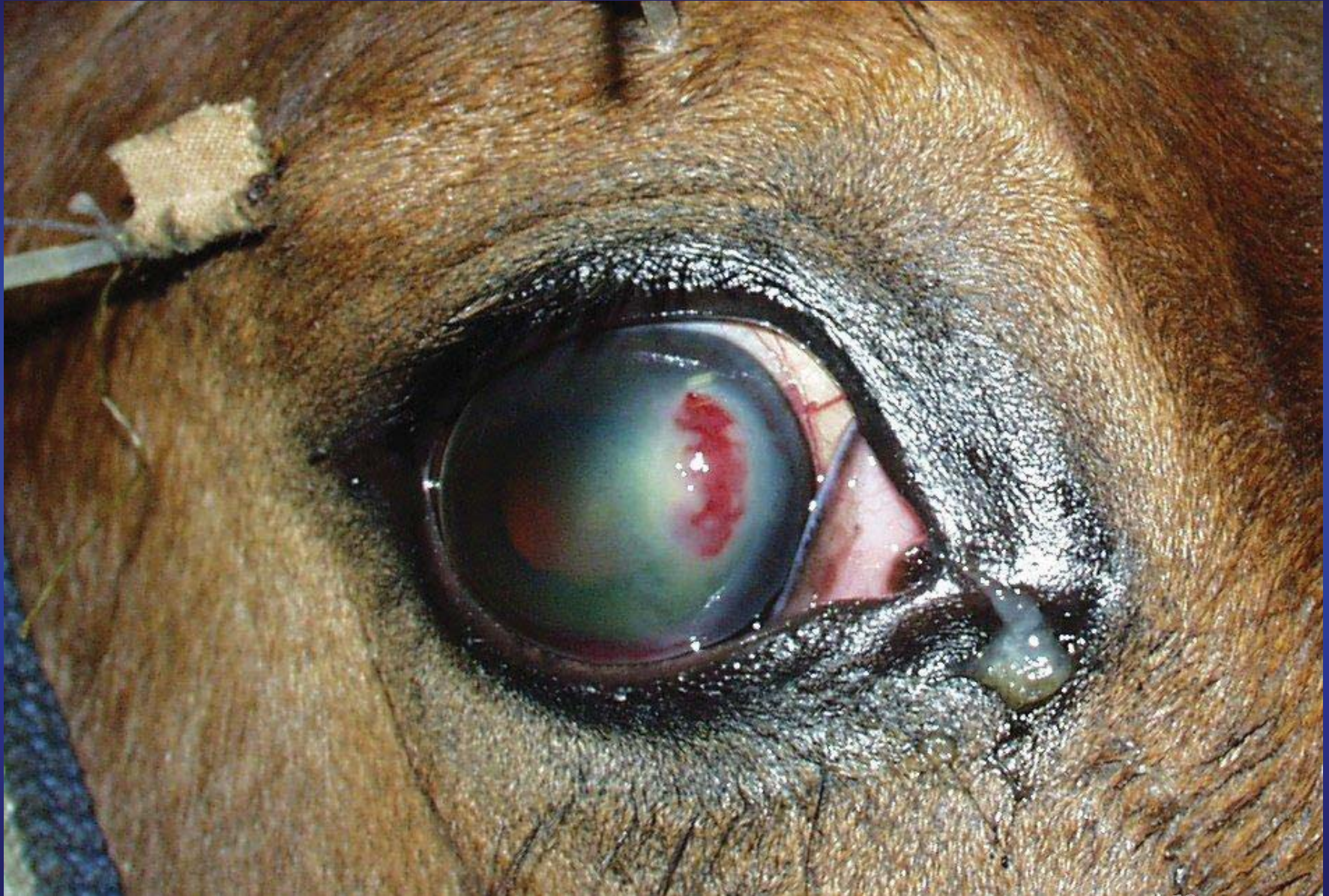# Prognose

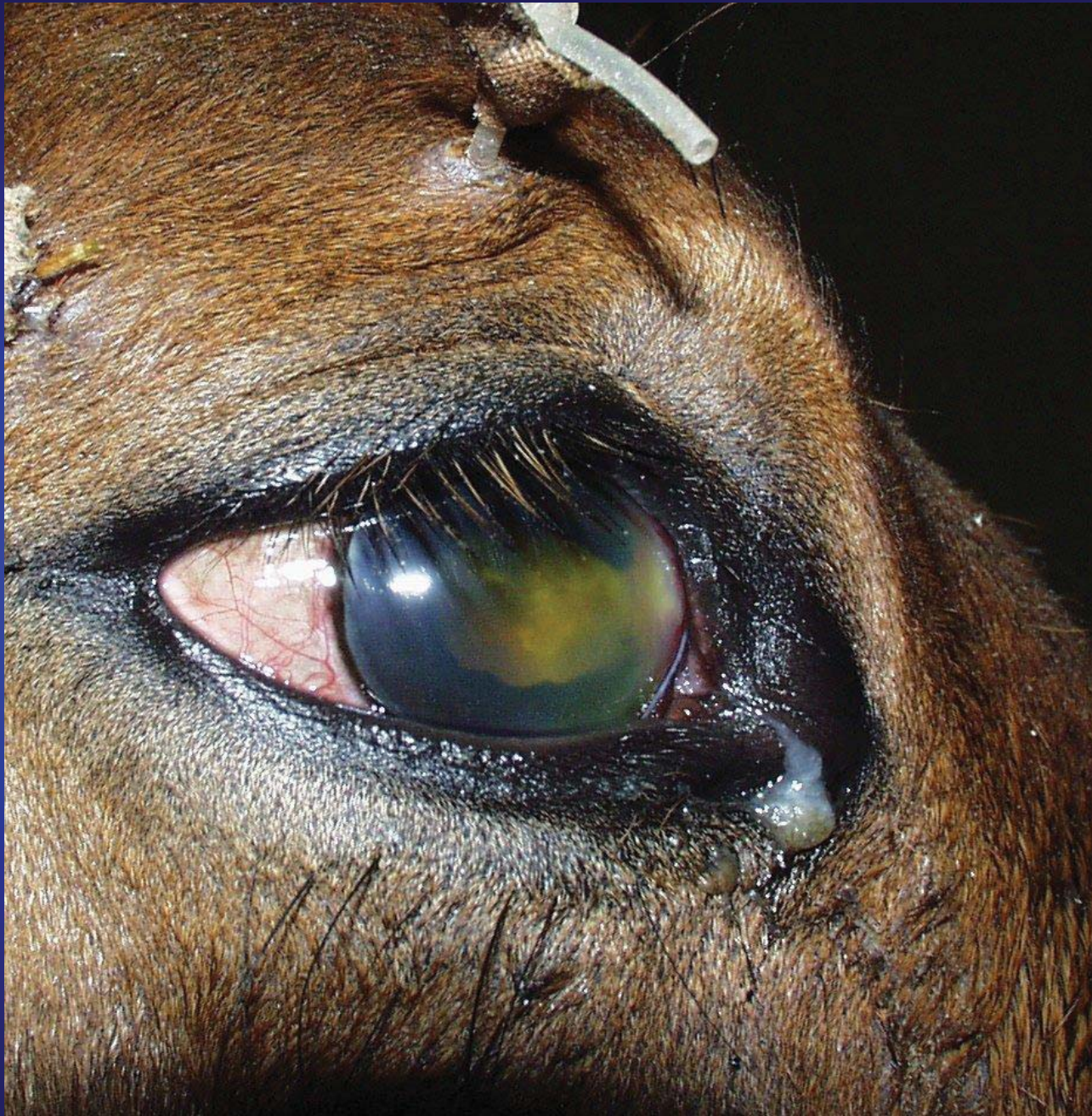- Mogelijk behoud oogbol
- Voor visus zeer matig

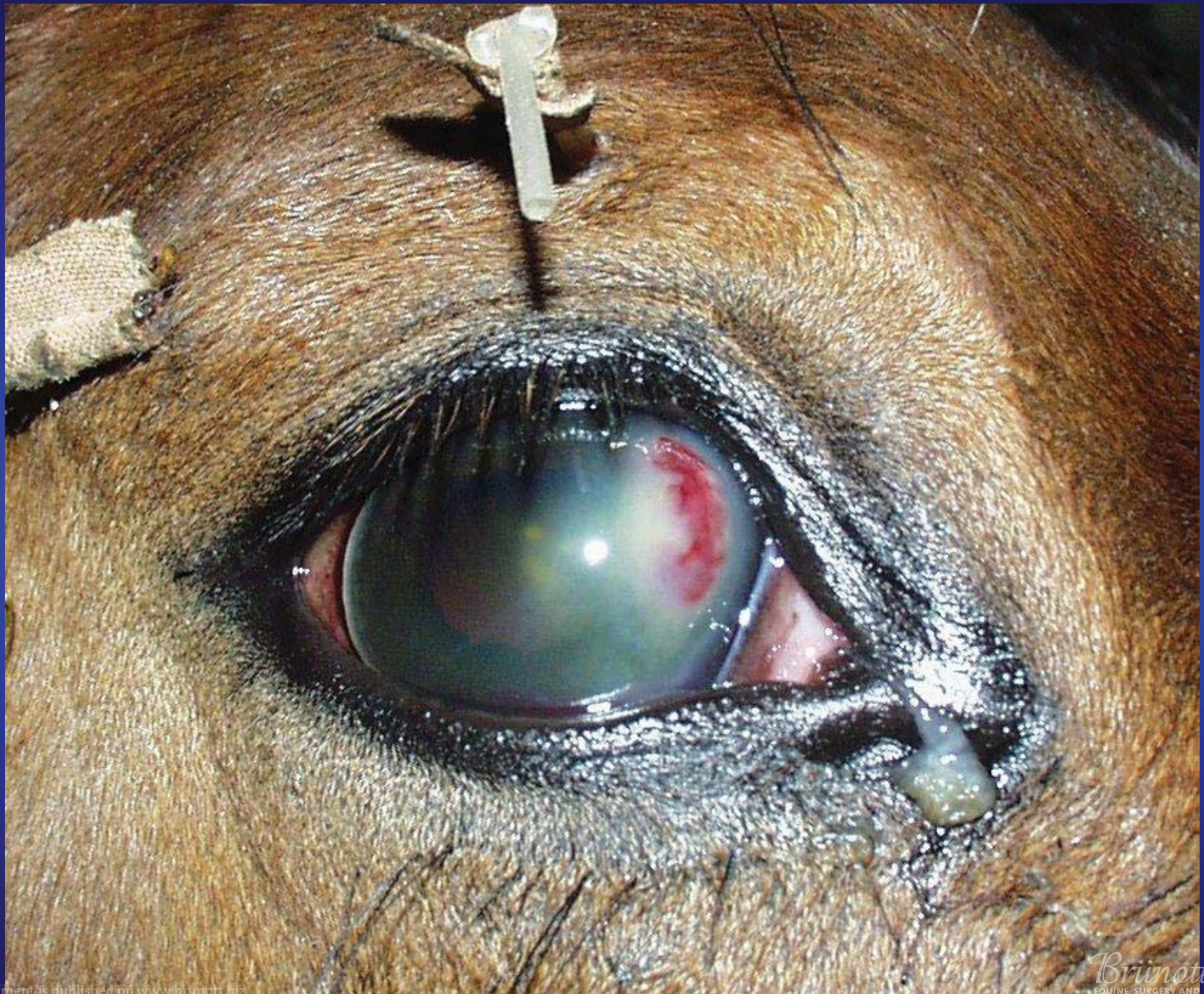











# Conclusie

- Oog lijkt behouden
- Echter: tot nu toe geen visus
- Consensuele reflex afwezig

# Discussie